



ΔΙΟΡΓΑΝΩΣΗ  
Ελληνική Εταιρεία Ήπατος  
Παγκρέατος Χοληφόρων



ΣΕ ΣΥΝΕΡΓΑΣΙΑ  
Α' Χειρουργική Κλινική Ε.Κ.Π.Α.  
Γ.Ν. Αθηνών «Λαϊκό»



ΥΠΟ ΤΗΝ ΑΙΓΙΔΑ  
Ιατρική Σχολή  
Ε.Κ.Π.Α.



Ελληνική  
Χειρουργική  
Εταιρεία

1<sup>ο</sup>

Πανελλήνιο Συνέδριο  
της Ελληνικής Εταιρείας

3-5 Μαρτίου 2017

Ξενοδοχείο **Crowne Plaza**, Αθήνα

**Ήπατος Παγκρέατος Χοληφόρων**



# ΧΕΙΡΟΥΡΓΙΚΗ ΑΝΤΙΜΕΤΩΠΙΣΗ ΚΡΥΠΤΟΓΕΝΟΥΣ ΠΥΟΓΟΝΟΥ ΑΠΟΣΤΗΜΑΤΟΣ ΗΠΑΤΟΣ ΣΕ ΑΣΘΕΝΗ ΜΕ ΚΛΙΝΙΚΗ ΕΙΚΟΝΑ ΟΞΕΙΑΣ ΧΟΛΑΓΓΕΙΤΙΔΑΣ

Πάσσοι Ι., Παπαδόπουλος Α., Παπουτσή Ι., Σπυριδοπούλου Α., Μηλιάς Κ., Πολυζώνης Μ., Παπαδοπούλου Σ.,  
Χατζούλης Γ.

Α' Χειρουργική Κλινική, 424 Γενικό Στρατιωτικό Νοσοκομείο Εκπαιδύσεως, Θεσσαλονίκη, Ελλάδα







1<sup>ο</sup>

# Πανελλήνιο Συνέδριο της Ελληνικής Εταιρείας

3-5 Μαρτίου 2017

Ξενοδοχείο **Crowne Plaza**, Αθήνα

**Ήπατος Παγκρέατος Χοληφόρων**



## Εισαγωγή

- Αποστήματα ήπατος
- Μονήρεις ή πολλαπλές αλλοιώσεις
- Διάμετρος από μερικά χιλιοστά έως πολλά εκατοστά
- Πυρετός-Άλγος-Ηπατομεγαλία
- Ίκτερος(εξωηπατική απόφραξη)
- Εμπύημα θωρακικής κοιλότητας- Πνευμονικό απόστημα(υποδιαφραγματική εντόπιση)

### Αιτιολογία

- Αποστήματα από κοινά πυογόνα μικρόβια
- Αμοιβαδικά αποστήματα
- Ξηυπτογενή αποστήματα(περιστατικό προς παρουσίαση)

## Παρουσίαση Περιστατικού

- Άρρεν ασθενής 63 ετών
- Διακομιδή από Γενικό Περιφερειακό Νοσοκομείο
- Εμπύρετο με ρίγος, τάση προς έμετο, αποφρακτικό ίκτερο.
- Απεικονιστικός έλεγχος CT κοιλίας-MRI κοιλίας-χολοαγγειοπαγκρεατογραφία:παρουσία παχυτοιχωματικού πολυλοβωτού μορφώματος στο δεξιό ηπατικό λοβό 8x7,6 cm.
- 15% των ασθενών με ηπατικό απόστημα μπορεί να μην έχουν πυρετό, ενώ 11% μπορεί να παρουσιαστούν με διάρροια.
- Ασθενείς με υψηλό πυρετό λευκοκυττάρωση και σημεία σηψαιμία όπως στην περίπτωση μας έχουν μακρύτερο χρόνο νοσηλείας από ασθενείς χωρίς σηπτικό σοκ
- Η θνητότητα από ασθενείς με ατιμετώπιση ηπατικού αποστήματος μπορεί να αγγίξει τα 6%







ΔΙΟΡΓΑΝΩΣΗ  
Ελληνική Εταιρεία Ήπατος  
Παγκρέατος Χοληφόρων



ΣΕ ΣΥΝΕΡΓΑΣΙΑ  
Α' Χειρουργική Κλινική Ε.Κ.Π.Α.  
Γ.Ν. Αθηνών «Λαϊκό»



ΥΠΟ ΤΗΝ ΑΙΓΙΔΑ  
Ιατρική Σχολή  
Ε.Κ.Π.Α.



Ελληνική  
Χειρουργική  
Εταιρεία



# 1<sup>ο</sup> Πανελλήνιο Συνέδριο της Ελληνικής Εταιρείας

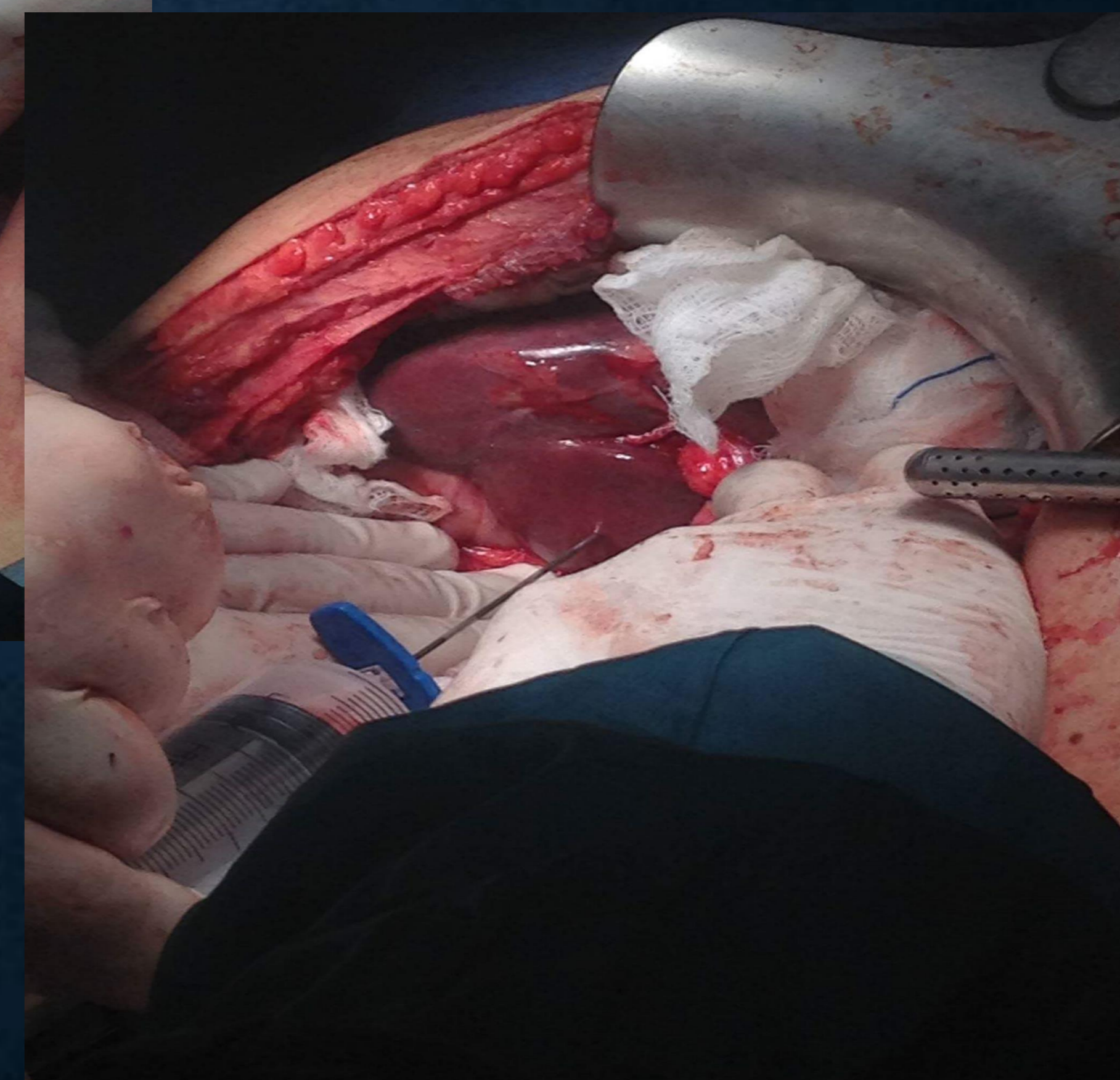
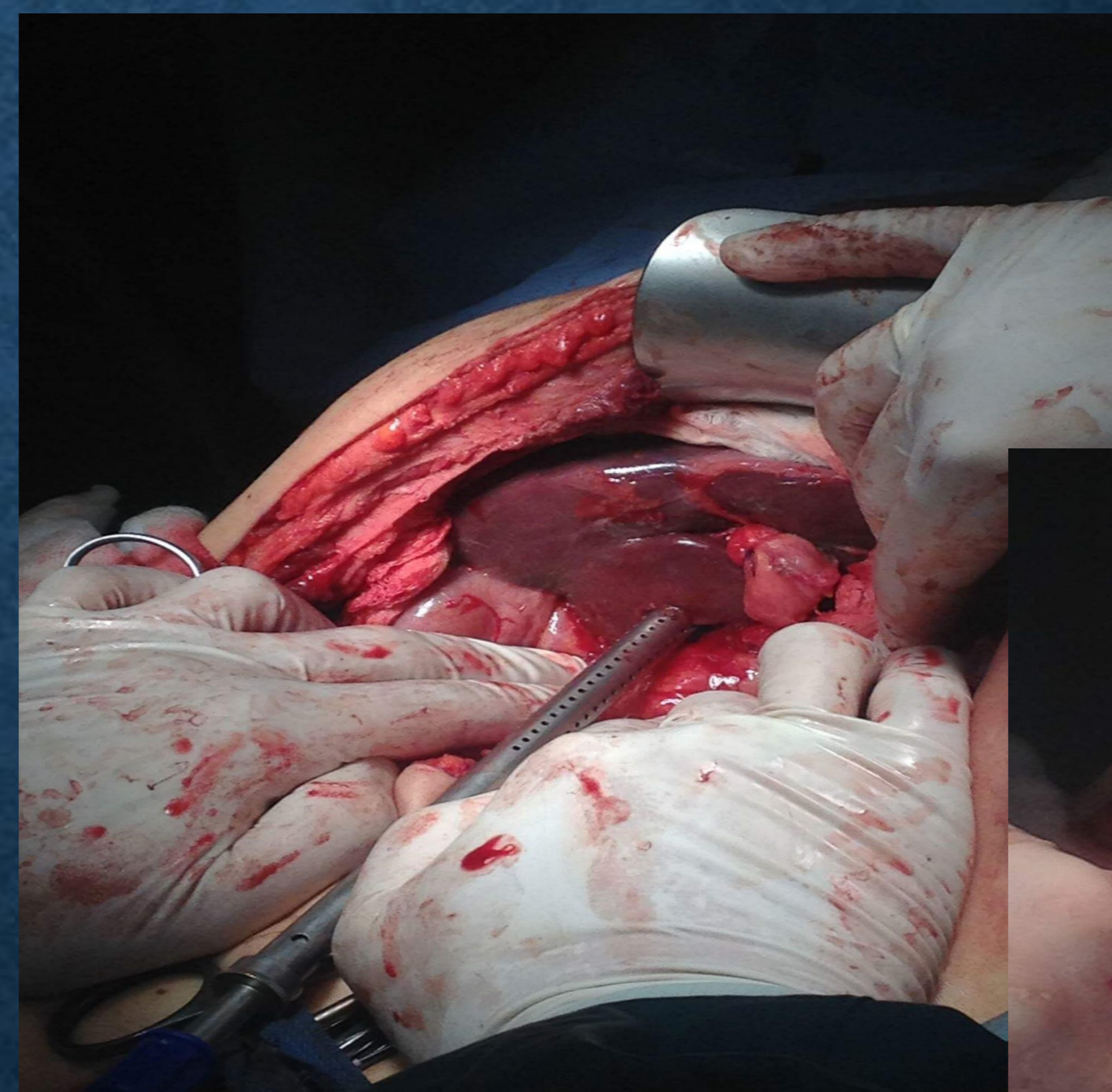
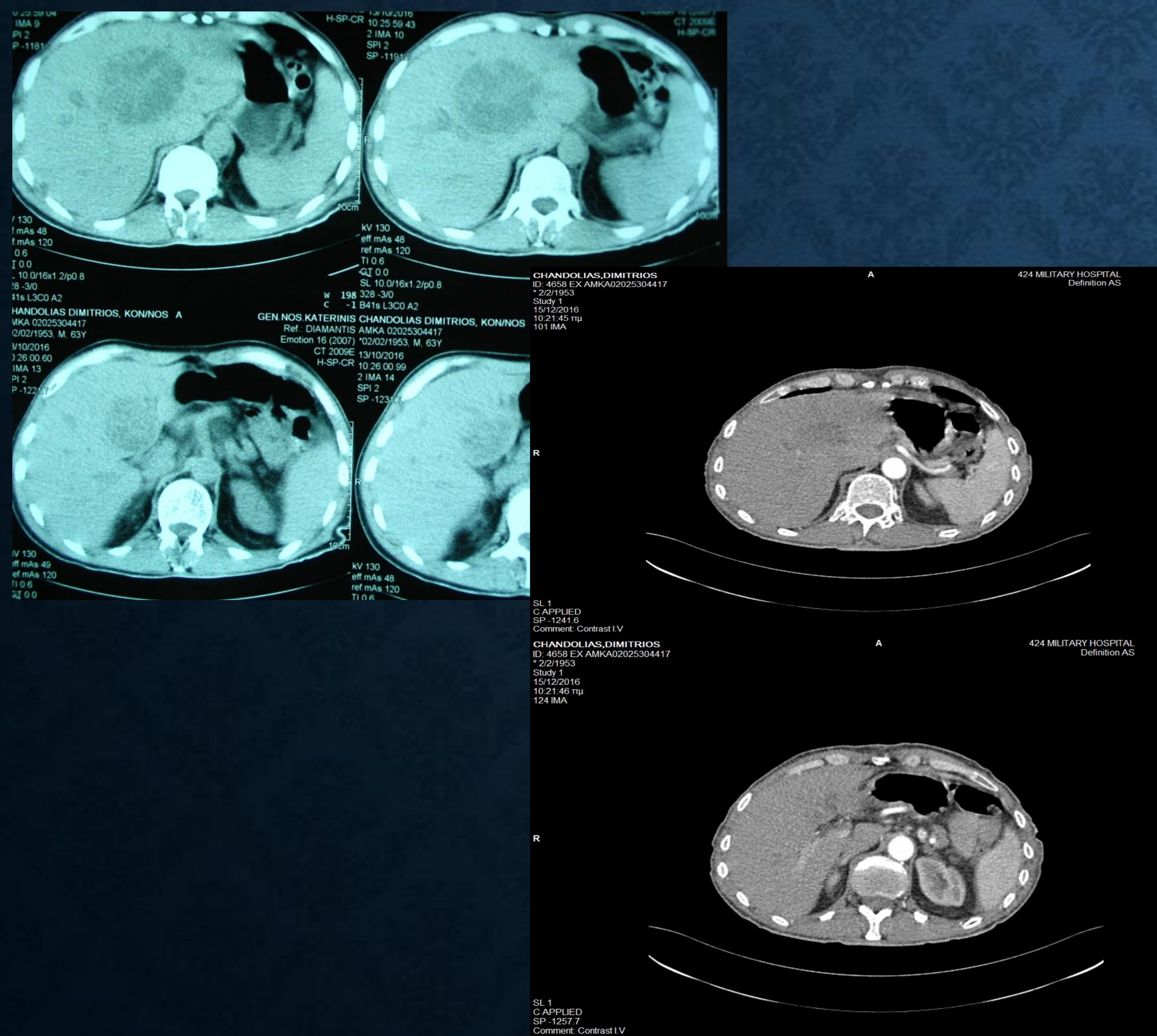
3-5 Μαρτίου 2017

Ξενοδοχείο **Crowne Plaza**, Αθήνα

**Ήπατος Παγκρέατος Χοληφόρων**

CT έλεγχος με ενδοφλέβιο σκιαγραφικό όπου αναδεικνύεται ευμέγεθες ηπατικό απόστημα προεγχειρητικά και μετεγχειρητική εικόνα 2 μήνες μετά

Διεγχειρητικές εικόνες παροχέτευσης του ηπατικού αποστήματος







1<sup>ο</sup>

Πανελλήνιο Συνέδριο  
της Ελληνικής Εταιρείας

Ήπατος Παγκρέατος Χοληφόρων

3-5 Μαρτίου 2017

Ξενοδοχείο **Crowne Plaza**, Αθήνα



## ΑΠΟΤΕΛΕΣΜΑΤΑ- ΣΥΜΠΕΡΑΣΜΑΤΑ

### Αντιμετώπιση/ Θεραπεία ηπατικών αποστημάτων

- Πρώτης εκλογής:
  - Συνδυασμένη αντιβιοτική θεραπεία
  - Διαδερμική παροχέτευση υπό CT καθοδήγηση.
- Χειρουργική θεραπεία ενδείκνυται επι αποτυχίας των παραπάνω, ευμεγέθη αποστήματα, πλήρη εξαίρεση φλεγμονώδους εστίας.
- Κλινική και εργαστηριακή επιβεβαίωση ηπατικού αποστήματος
- Ανοικτή παροχέτευση ηπατικού αποστήματος και χολοκυστεκτομή
- Από τις καλλιέργειες δεν ταυτοποιήθηκε συγκεκριμένος παθογόνος μικροοργανισμός
- Στη βιβλιογραφία, το κυριότερο παθογόνο στο αίμα του και στο πύου του ηπατικού αποστήματος είναι η *Klebsiella pneumoniae* 59% και 47% αντίστοιχα.
- Τα κρυπτογενή χαρακτηρίζονται από μη ανάπτυξη μικροβίων στις καλλιέργειες αίματος και πύου και καταμετρούν περίπου 20%
- Αποστήματα μικρότερα από 3 εκ μεγίστης διαμέτρου αντιμετωπίζονται συντηρητικά με αντιβιοτική θεραπεία,
- >3εκ παροχέτευση και αντιβίωση ,
- >5εκ και με παρουσία διαφραγματίων εντός του αποστήματος χειρουργική παροχέτευση .
- Τα ηπατικά αποστήματα μπορεί να διαφοροδιαγνωστούν από κακοήθη νοσήματα του ήπατος όπως ηπατοκυτταρικό, εστιακό χολάγγειο, ή κυσταδενοκαρκίνωμα με διακριτά απεικονιστικά χαρακτηριστικά στην CT και MRI καρινικούς δείκτες (στην περίπτωση μας AFP, CE, CA-19,9 ήταν φυσιολογικοί), καθώς και 'παρασιτικές κύστεις (αντιεχινοκοκκικά αντισώματα αρνητικά στην περίπτωση μας).
- Σε υποκάψια περισσότερο, αλλά και ενδο ηπατικά απόστημα η λαπαροσκοπική παροχέτευση έχει απόλυτη ένδειξη.





**ΔΙΟΡΓΑΝΩΣΗ**  
Ελληνική Εταιρεία Ήπατος  
Παγκρέατος Χοληφόρων



**ΣΕ ΣΥΝΕΡΓΑΣΙΑ**  
Α' Χειρουργική Κλινική Ε.Κ.Π.Α.  
Γ.Ν. Αθηνών «Λαϊκό»



**ΥΠΟ ΤΗΝ ΑΙΓΙΔΑ**  
Ιατρική Σχολή  
Ε.Κ.Π.Α.



Ελληνική  
Χειρουργική  
Εταιρεία



# 1<sup>ο</sup> Πανελλήνιο Συνέδριο της Ελληνικής Εταιρείας

**Ήπατος Παγκρέατος Χοληφόρων**

**3-5** Μαρτίου 2017

Ξενοδοχείο **Crowne Plaza**, Αθήνα

