



ΔΙΟΡΓΑΝΩΣΗ
Ελληνική Εταιρεία Ήπατος
Παγκρέατος Χοληφόρων



ΣΕ ΣΥΝΕΡΓΑΣΙΑ
Α' Χειρουργική Κλινική Ε.Κ.Π.Α.
Γ.Ν. Αθηνών «Λαϊκό»



ΥΠΟ ΤΗΝ ΑΙΓΙΔΑ
Ιατρική Σχολή
Ε.Κ.Π.Α.



Ελληνική
Χειρουργική
Εταιρεία



1^ο

Πανελλήνιο Συνέδριο
της Ελληνικής Εταιρείας

3-5 Μαρτίου 2017

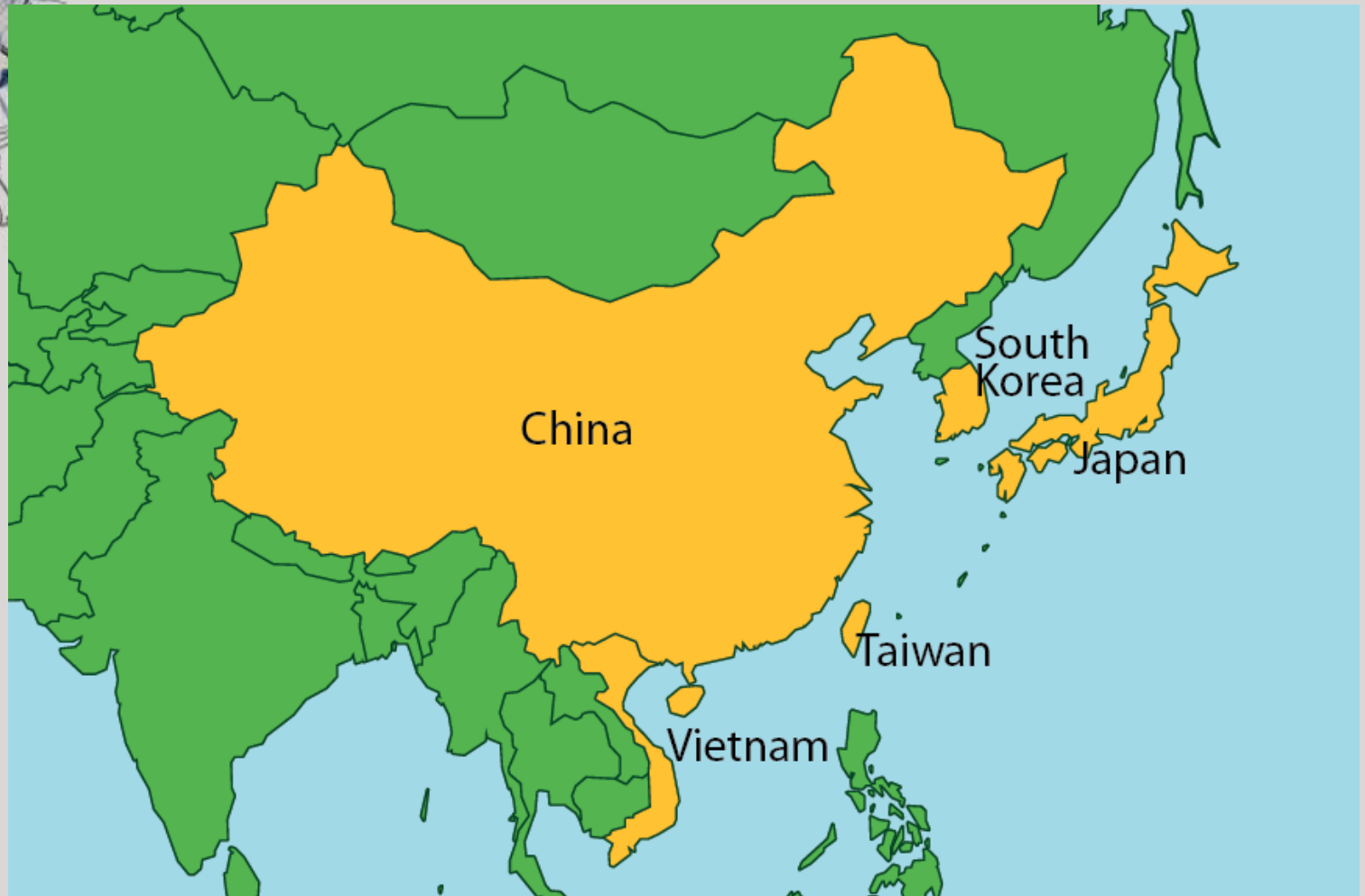Ξενοδοχείο **Crowne Plaza**, Αθήνα

Ήπατος Παγκρέατος Χοληφόρων

Η Χειρουργική ΗΠΧ της Ασίας στην Ελλάδα

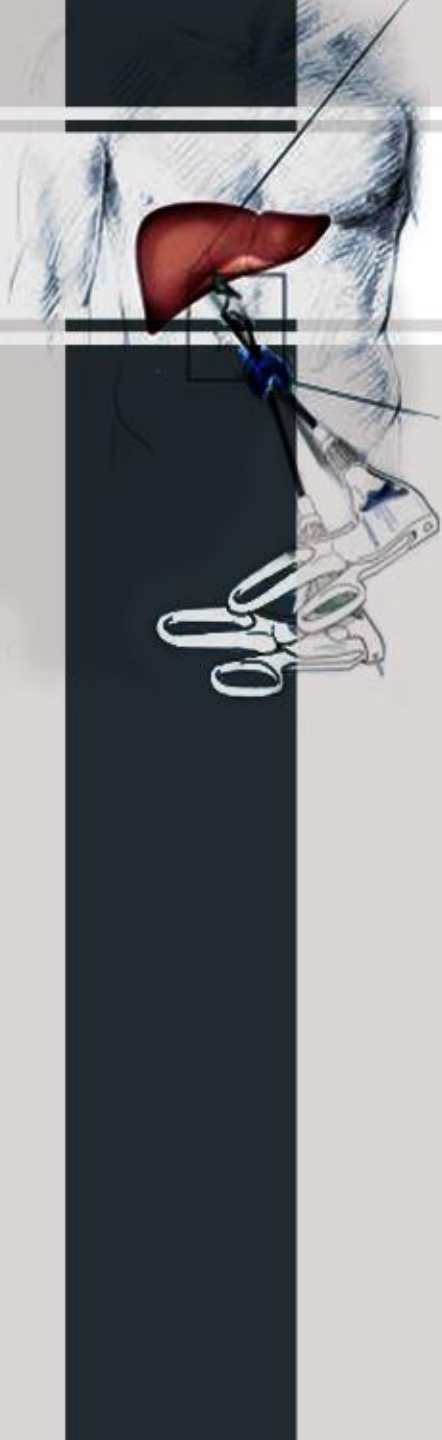
Dr. Χαράλαμπος Γ. Ιακωβίδης
Χειρουργός Ήπατος – Χοληφόρων – Παγκρέατος
Κλινική Άγιος Λουκάς Θεσσαλονίκη

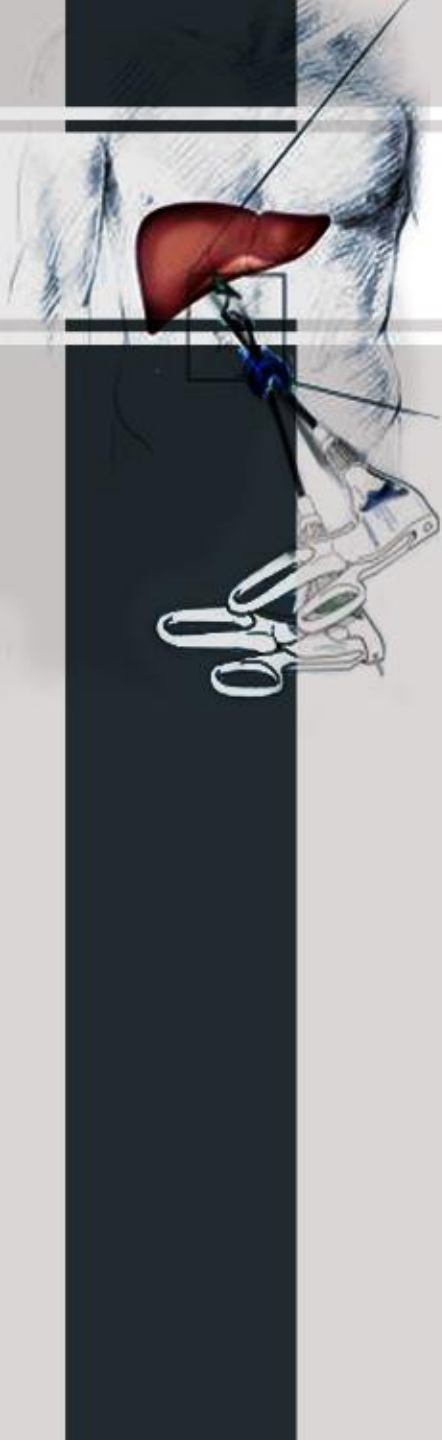
Χειρουργική ΗΠΧ στην Ασία



Γιατί εξελίχθηκε?

- Υψηλό ποσοστό Ηπατίτιδας Β
- Μεγάλος αριθμός Ηπατοκυτταρικού Καρκινώματος
- Μεγαλύτερο ποσοστό χολλαγγειοκαρκινώματος
- Υψηλές ανάγκες μοσχευμάτων

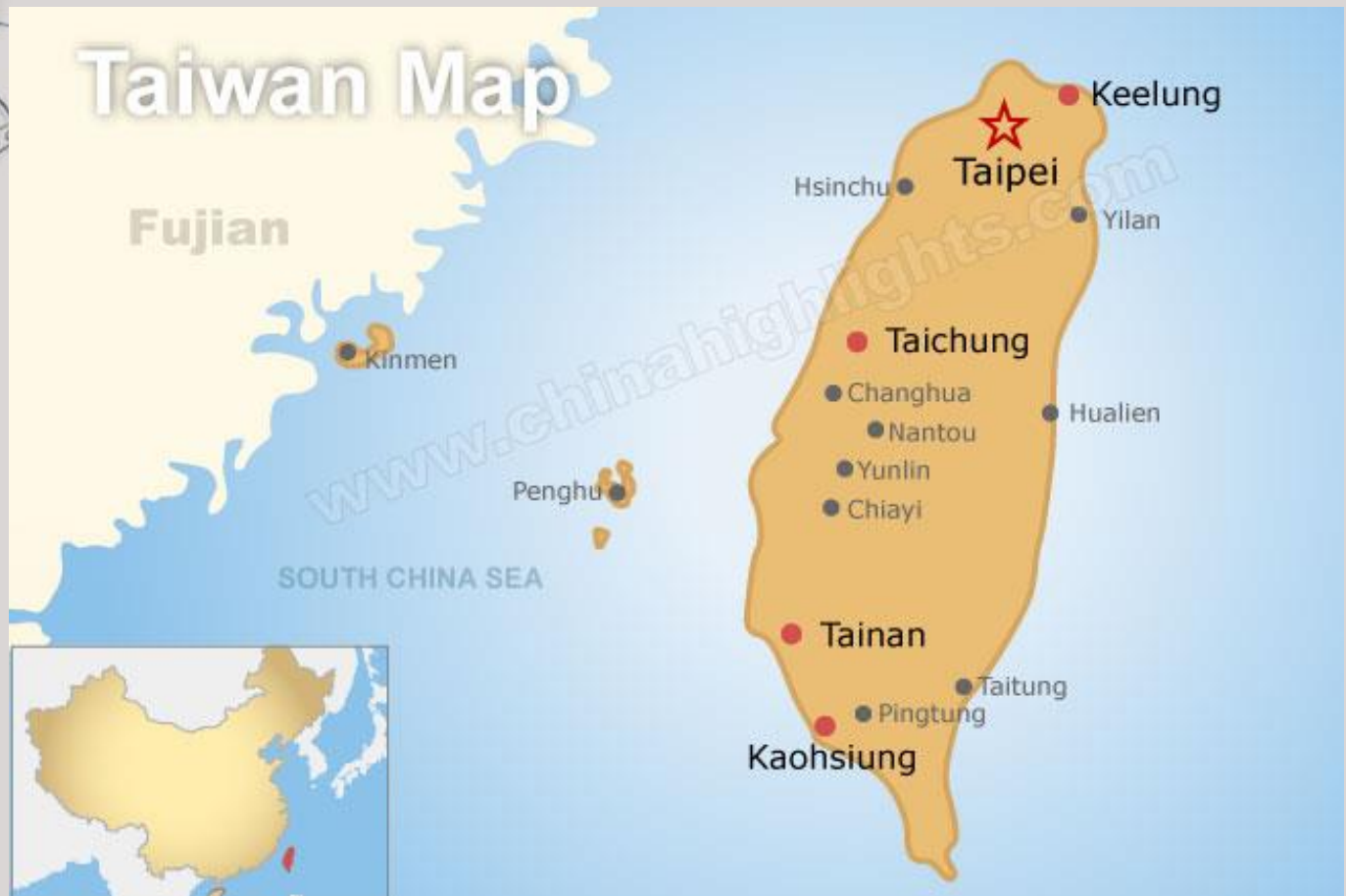

An anatomical illustration of a liver, shown in a reddish-brown color, is positioned on the left side of the slide. It is connected to a network of blue and white vessels. Below the liver, several surgical instruments, including forceps and scissors, are depicted in a light blue and white color. The background of the slide is a light gray, with a dark gray vertical bar on the left side. The title 'Απαραίτητες προϋποθέσεις' is written in a large, black, sans-serif font at the top right of the slide.

Απαραίτητες προϋποθέσεις

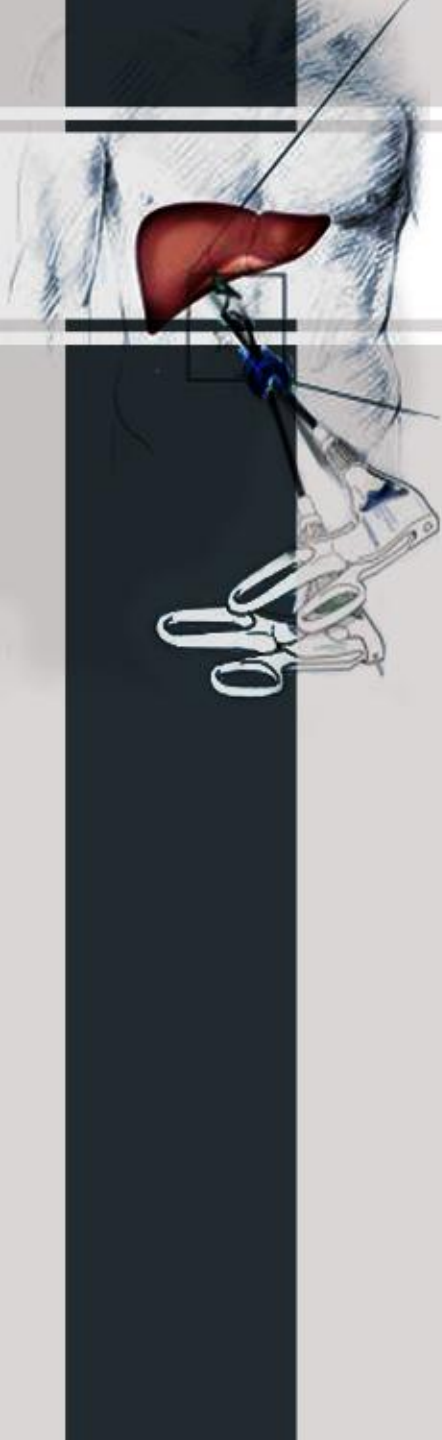
- Υψηλή εξειδίκευση
- Ομαδικότητα
- Εργατικότητα

Taiwan



China Medical University Hospital

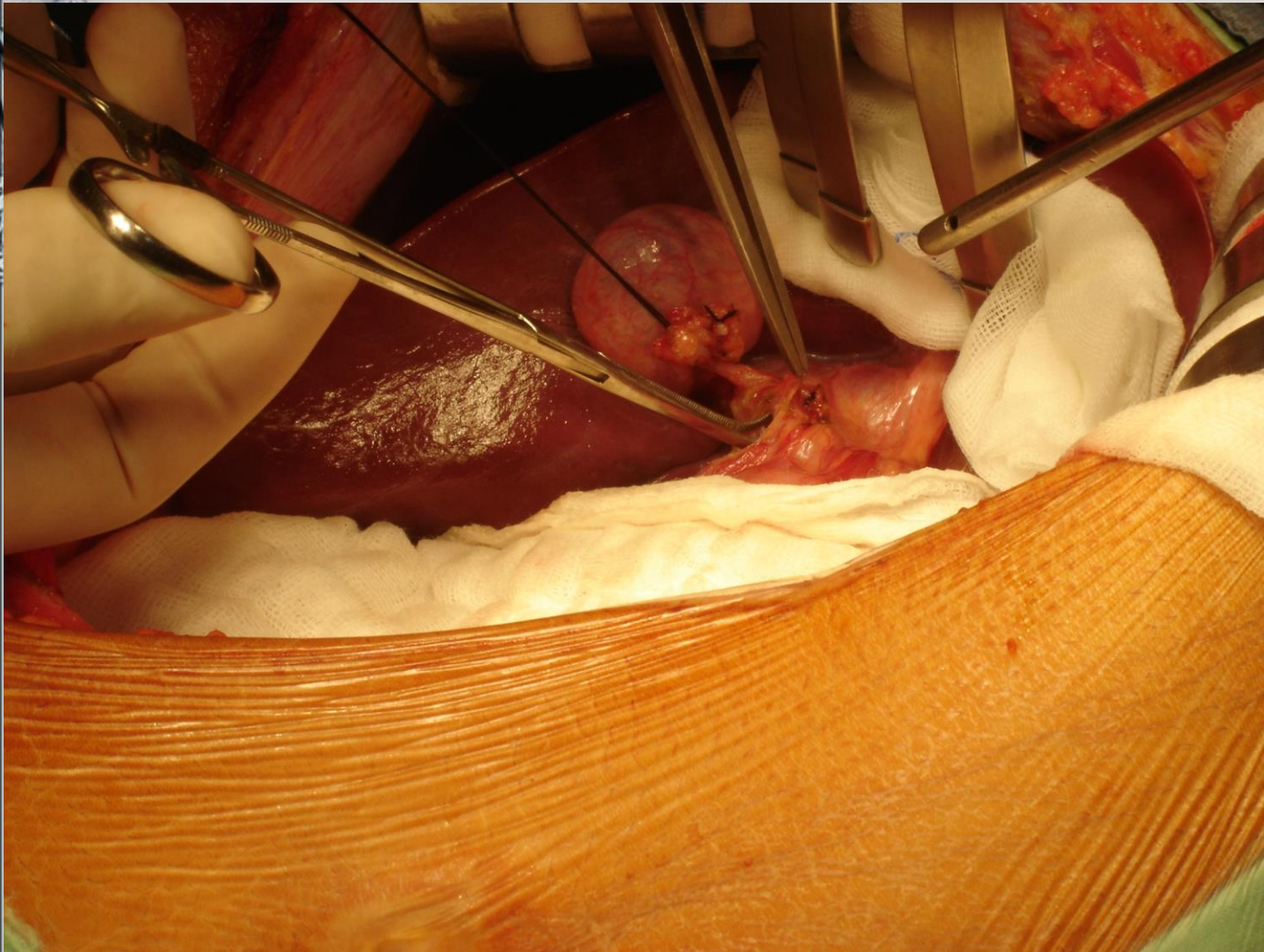


An anatomical illustration of a liver and pancreas. The liver is shown in a reddish-brown color, and the pancreas is shown in a lighter, yellowish color. Surgical instruments, including forceps and scissors, are shown manipulating the organs. The background is a light blue and white grid.

Χειρουργική Ήπατος Παγκρέατος Χοληφόρων

- Αποτελεί ξεχωριστό τμήμα
- Περίπου 135 LDLT το χρόνο
- 350 Ηπατεκτομές
- 40 Παγκρεατεκτομές
- Περίπου 90 Λαπαροσκοπικές Ηπατεκτομές

LDLT



Unnamed 033

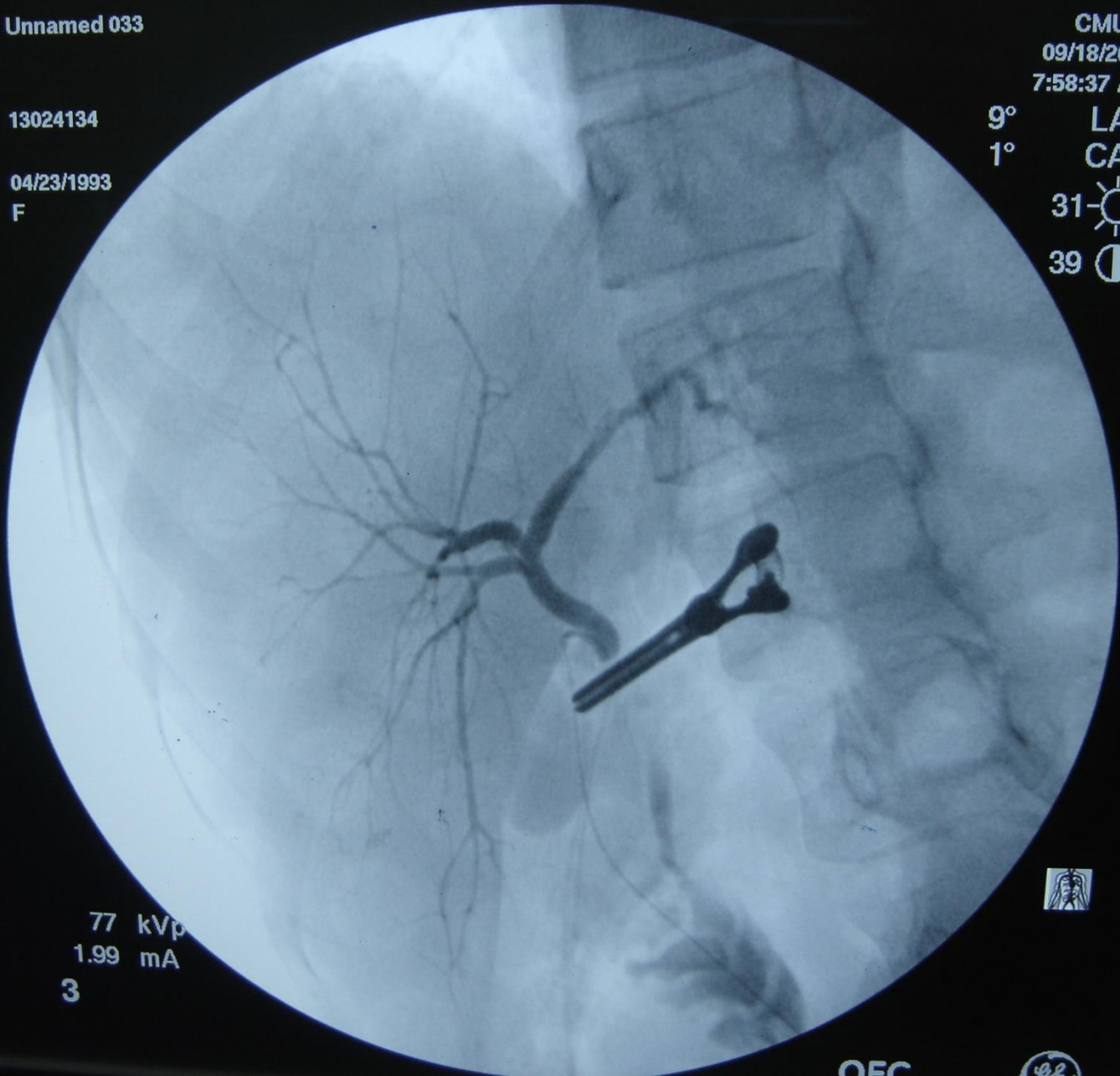
13024134

04/23/1993
F

CMUH
09/18/2012
7:58:37 AM

9° LAO
1° CAU

31 
39 

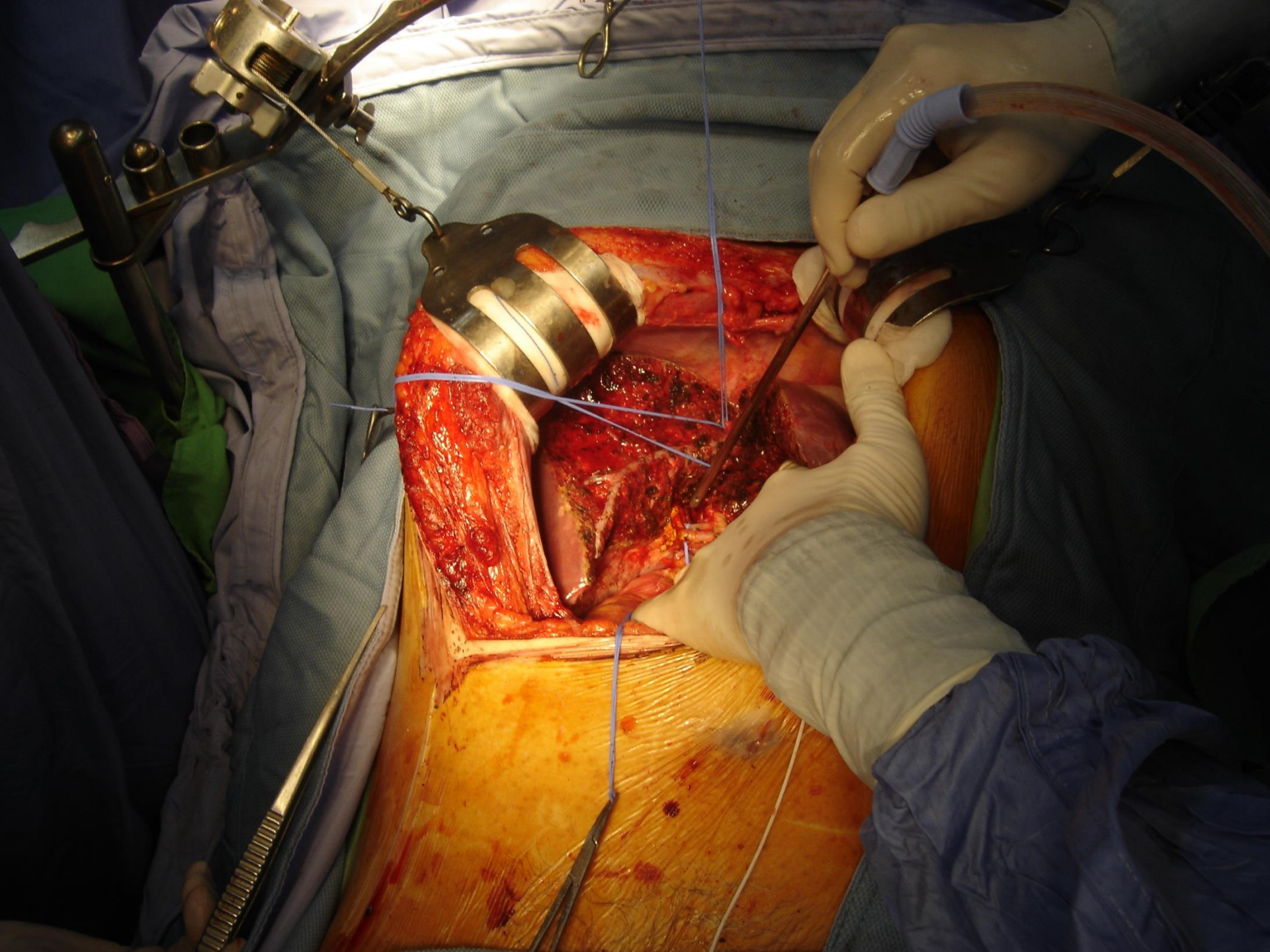


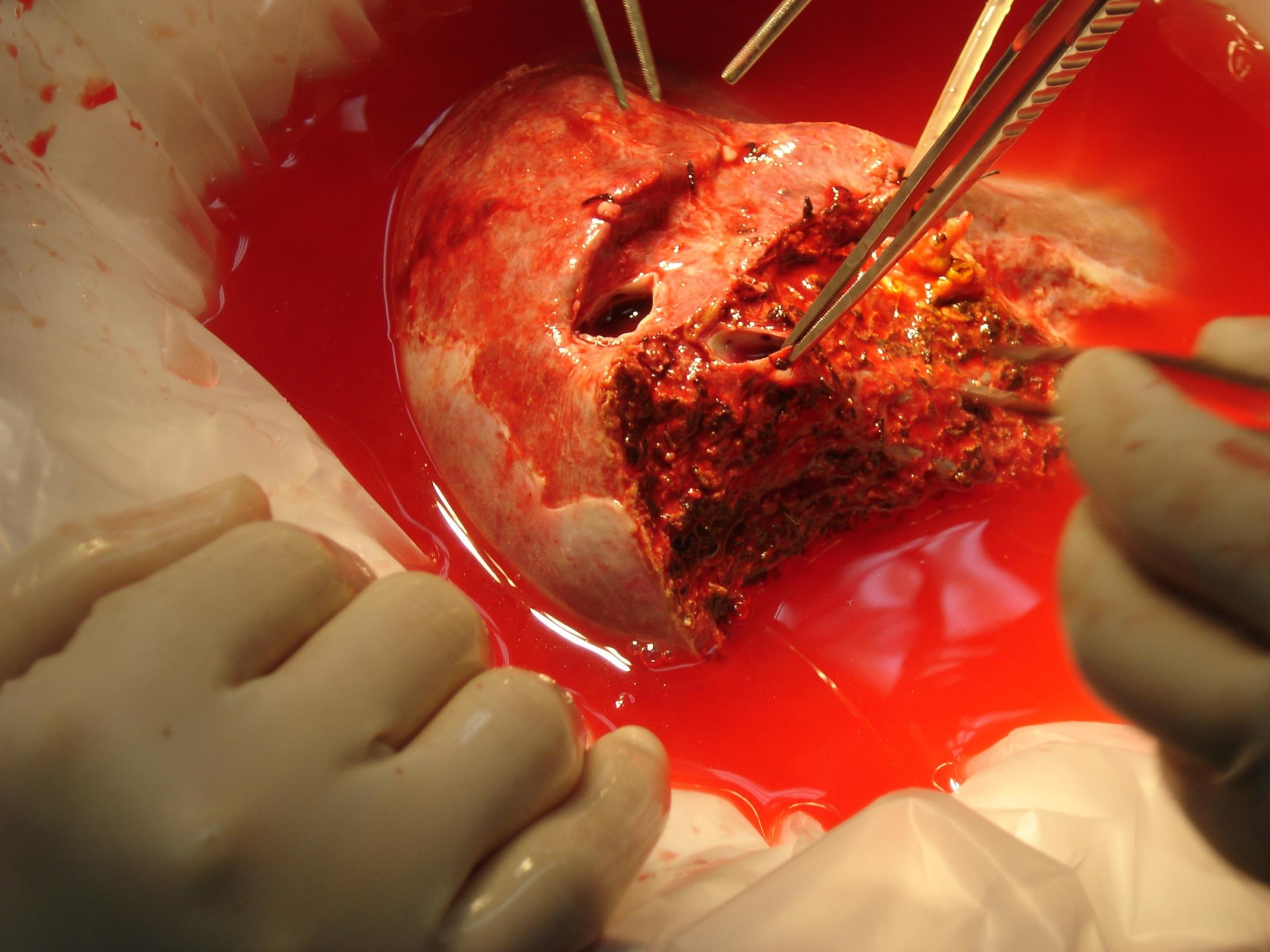
77 kVp
1.99 mA
3

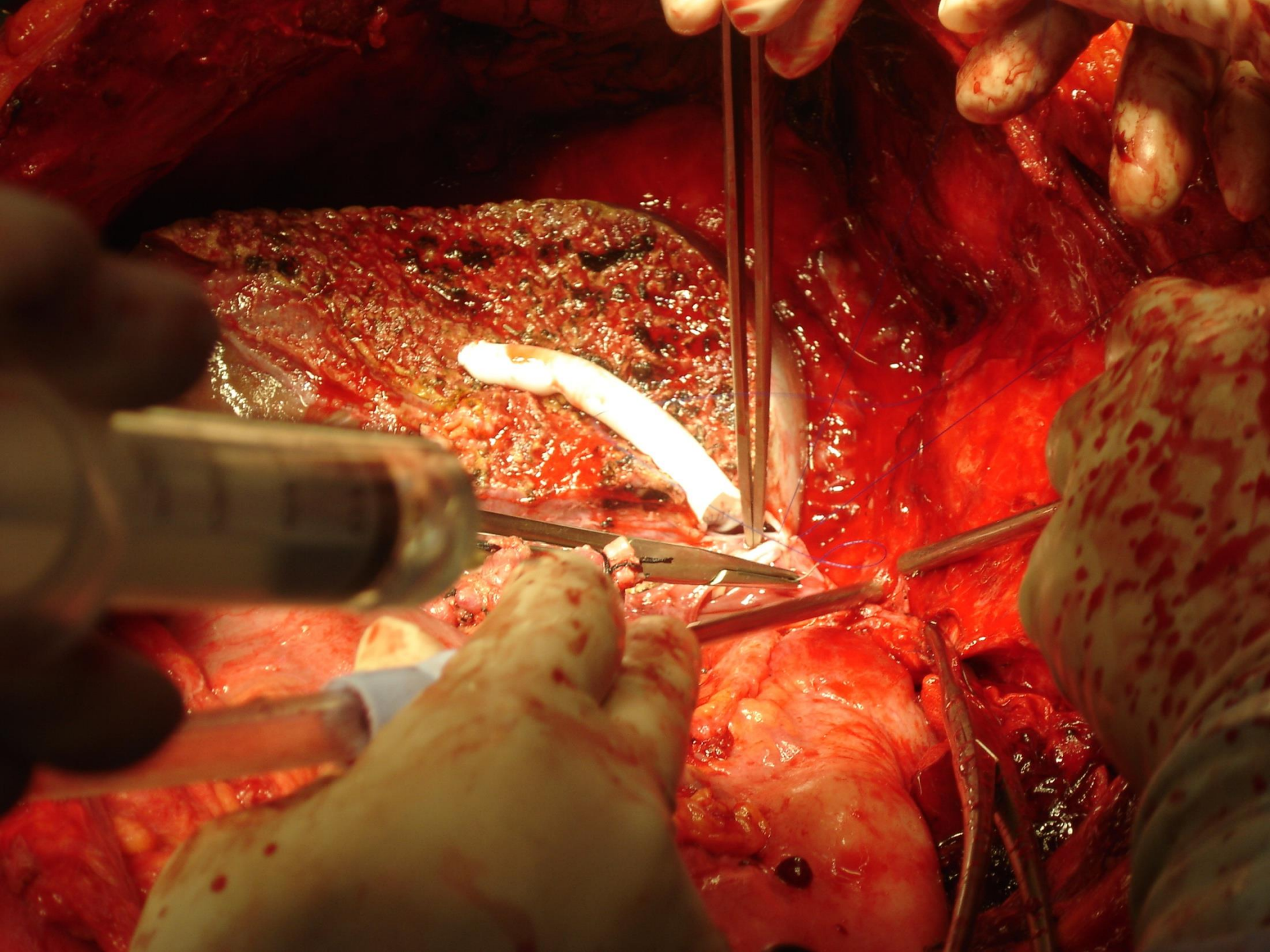


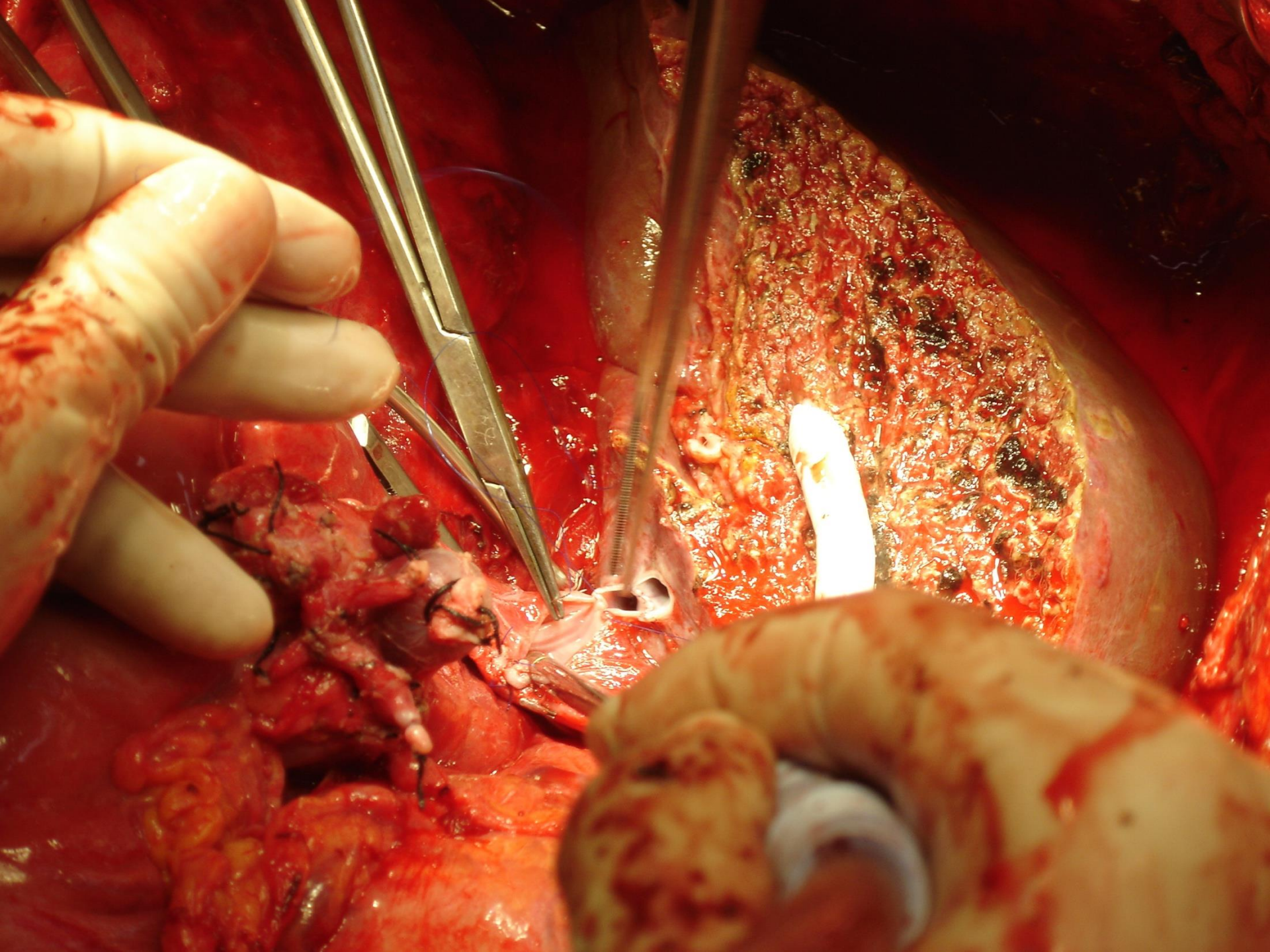
OEC

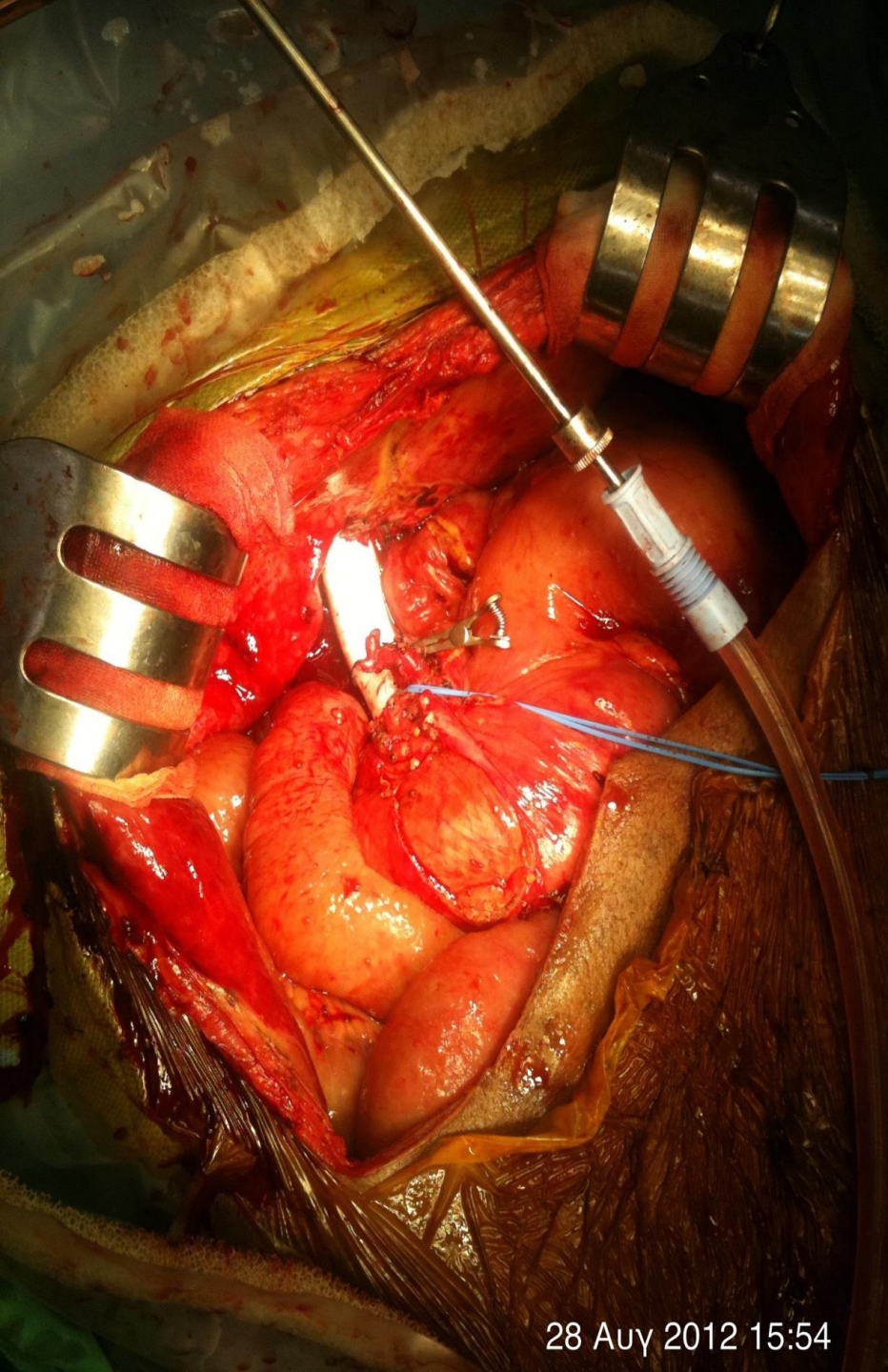




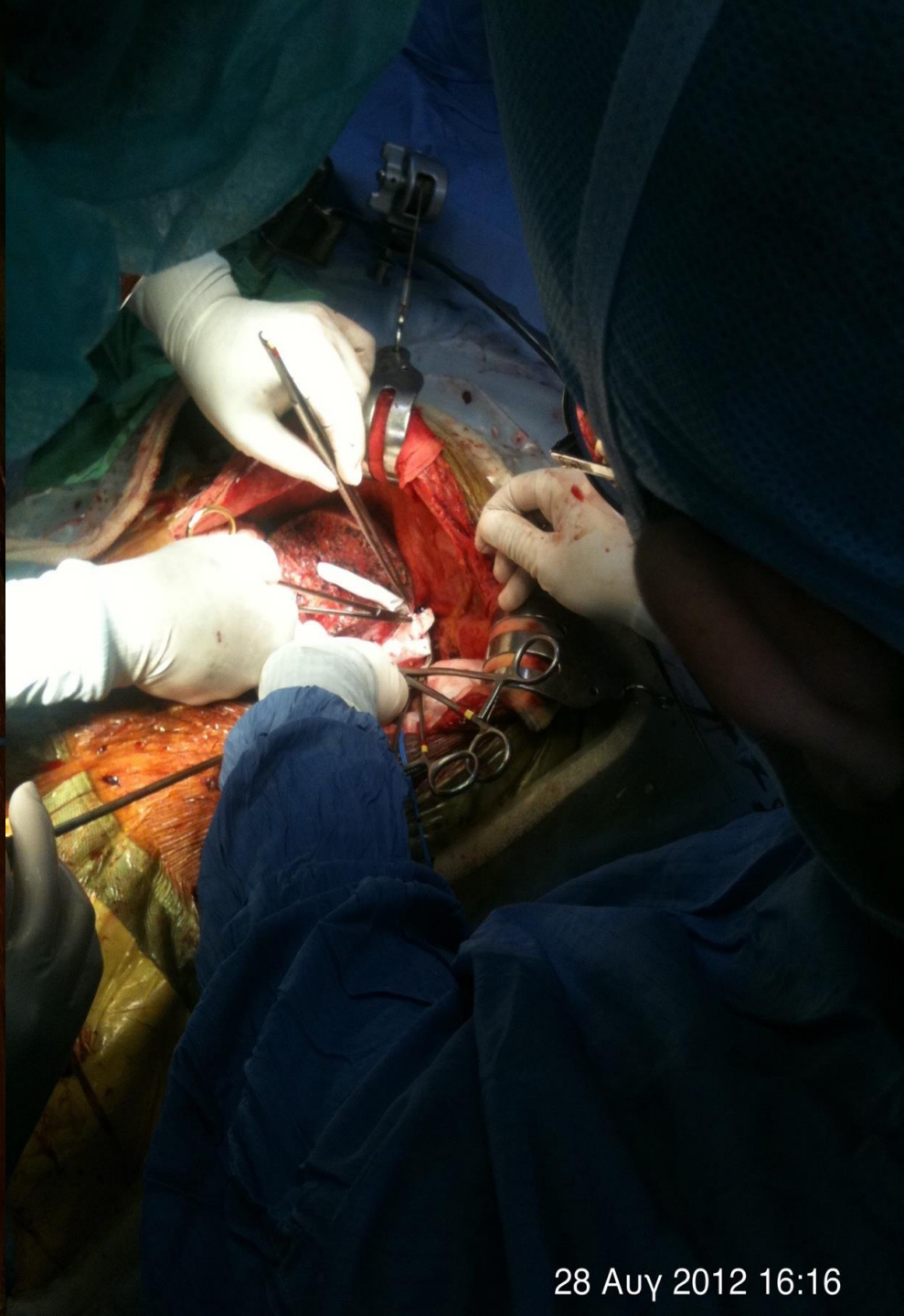




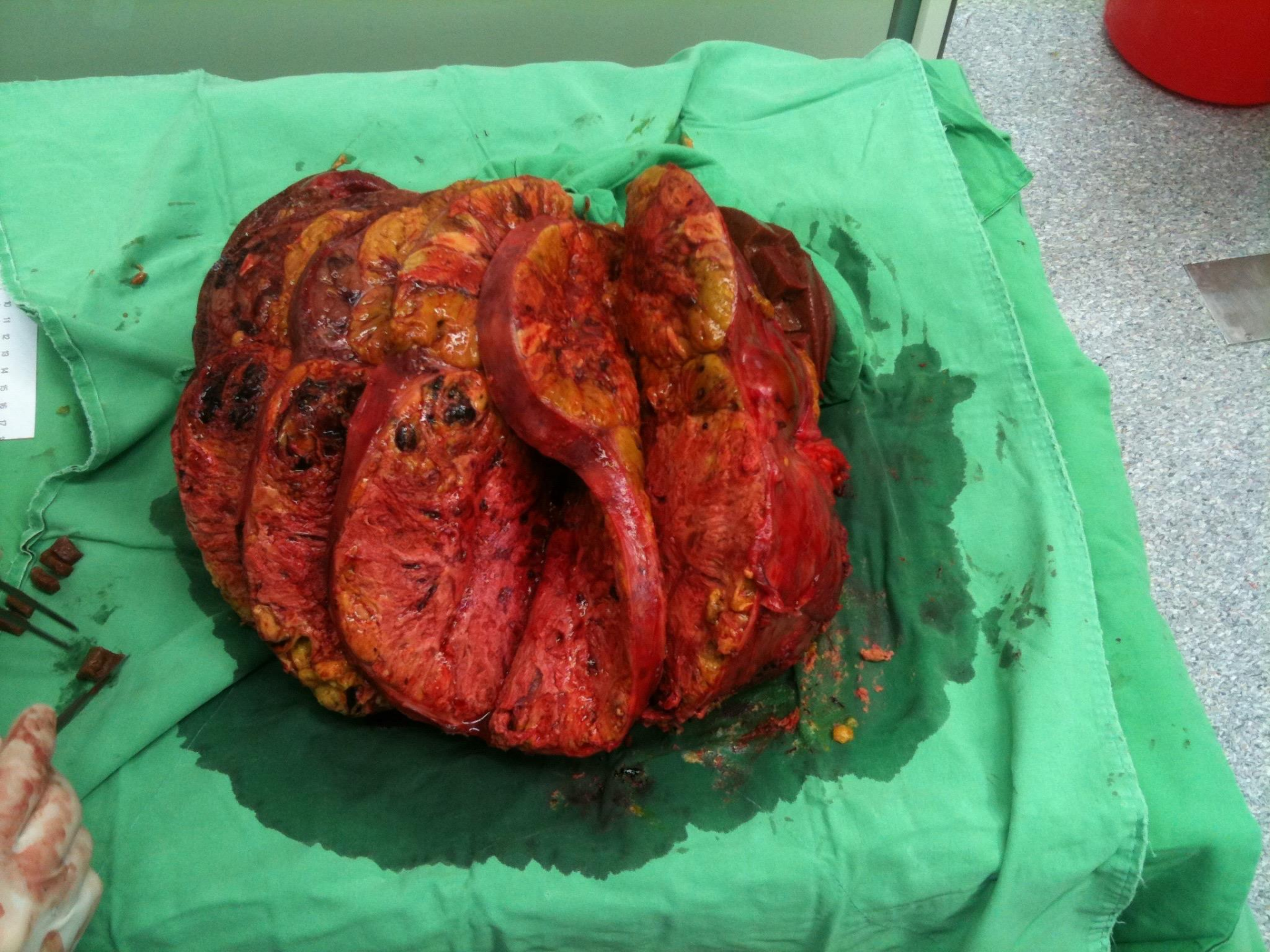
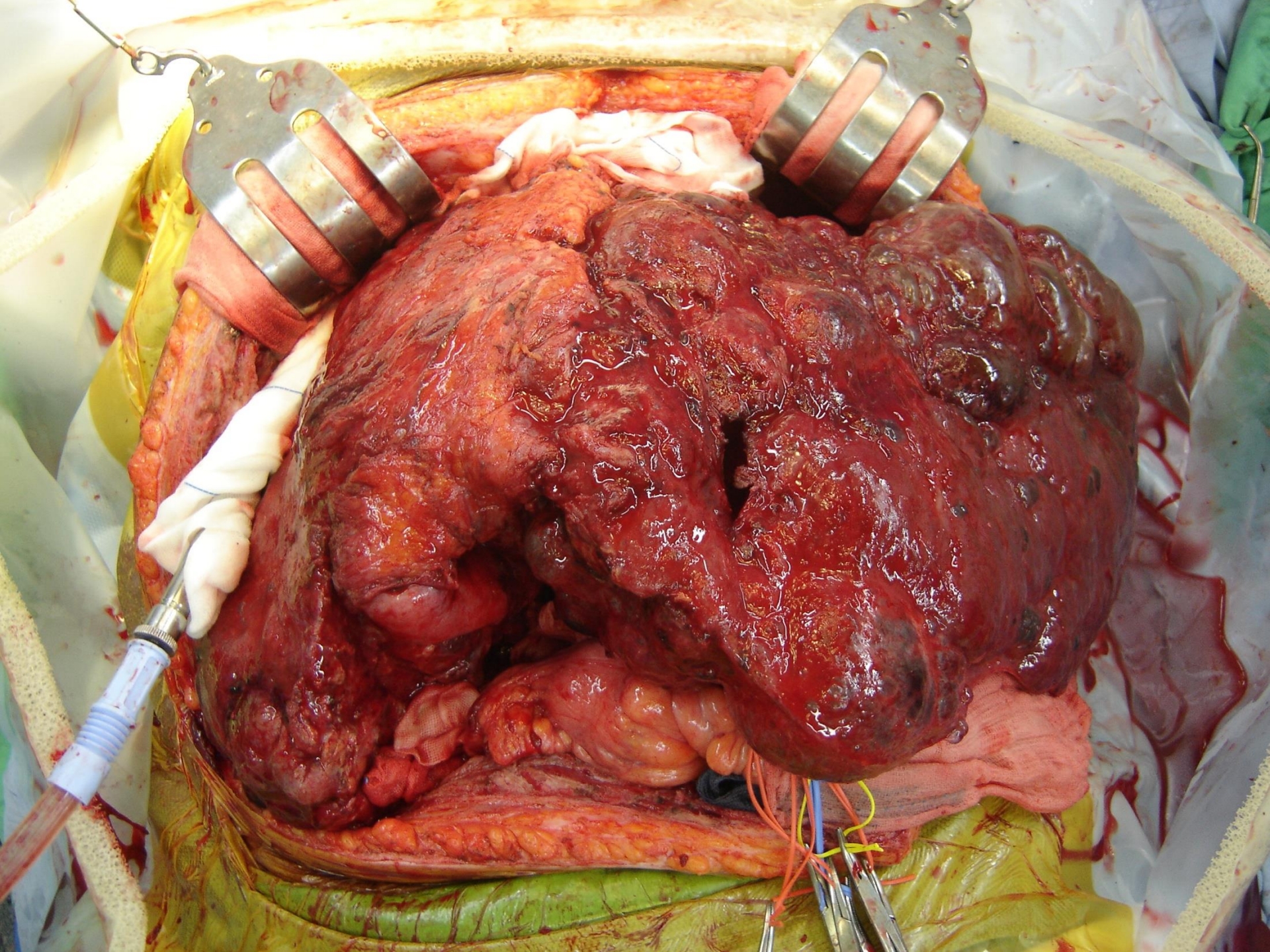


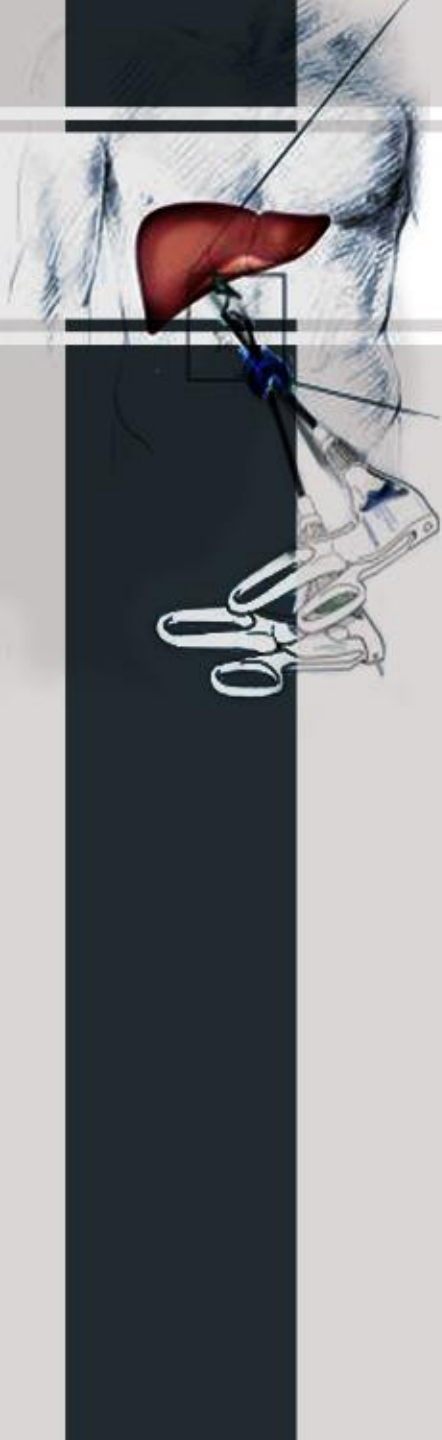
28 Aug 2012 15:54



28 Aug 2012 16:16



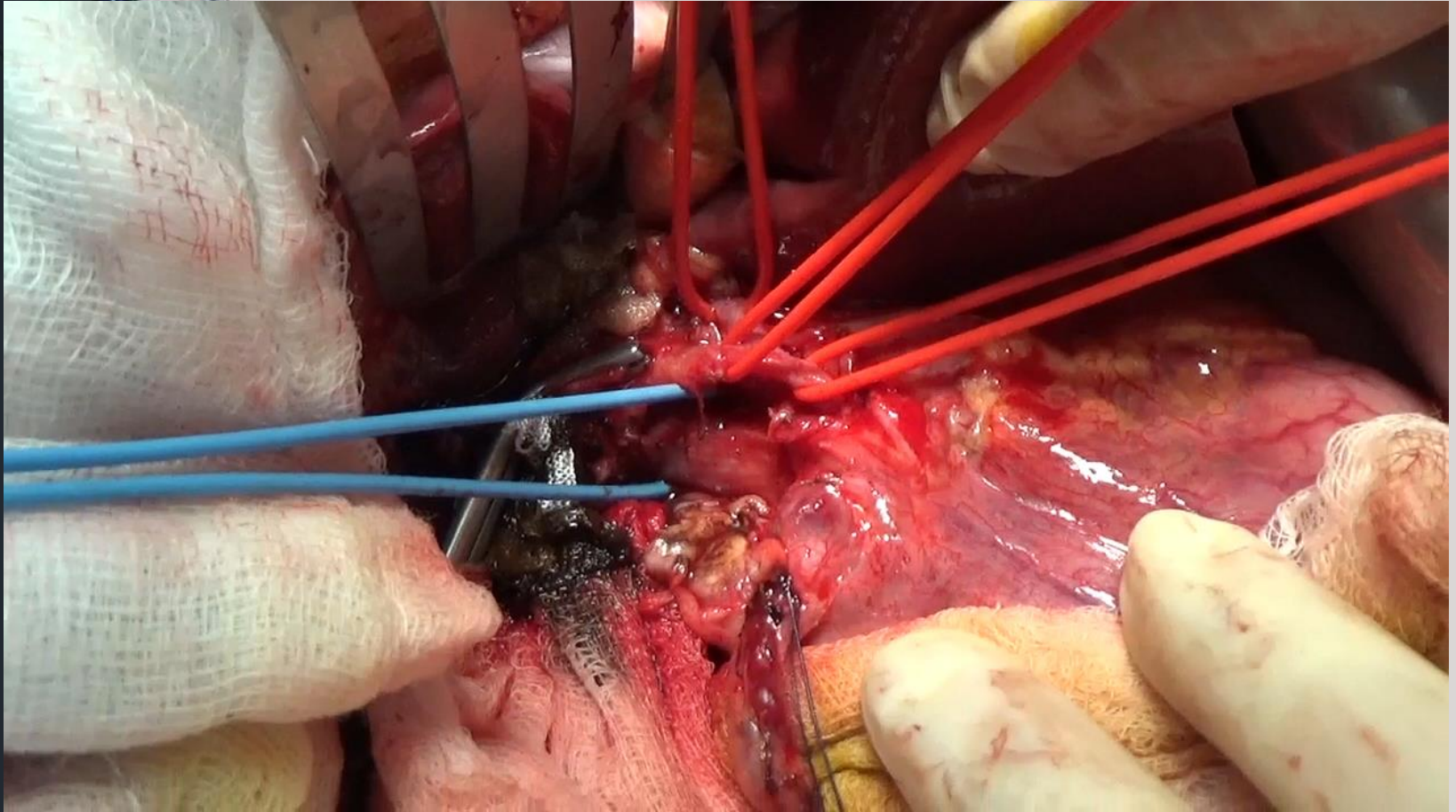


An anatomical illustration of a liver, shown in a reddish-brown color, is positioned on the left side of the slide. It is connected to a network of blue and white vessels. Below the liver, several surgical instruments, including forceps and scissors, are depicted in a light blue and white color. The background of the slide is a light gray, with a dark gray vertical bar on the left side.

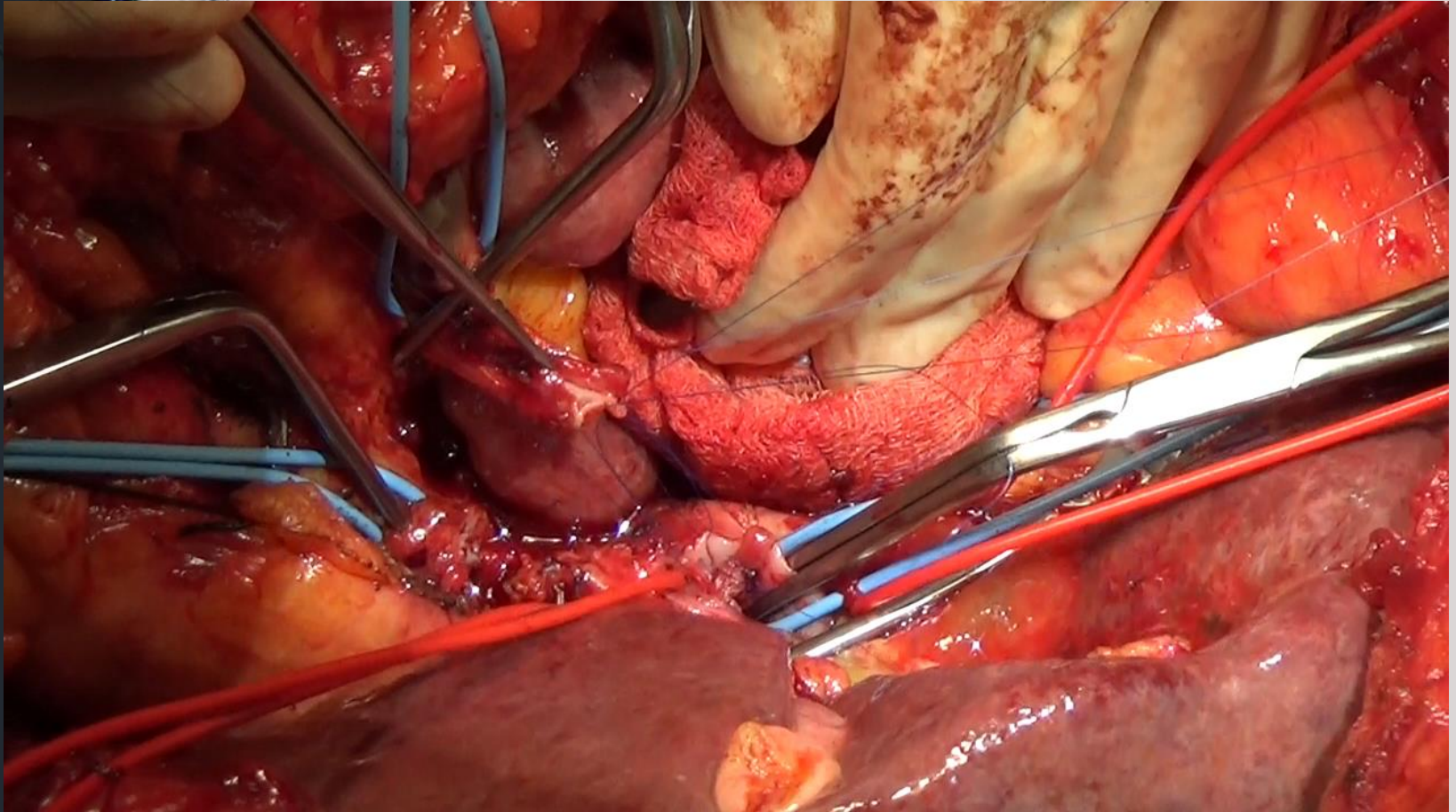
Στην Ελλάδα?

- Μεταμοσχεύσεις?
- Πολύ μικρός αριθμός σε σχέση με τις ανάγκες
- Μόνο πτωματικά μοσχεύματα
- Μέλλον?

Χειρουργική ΗΠΧ



SMV Resection



Λαπαροσκοπική Χειρουργική

ID:

Name:

Sex: Age:

D.O.B.:

18/05/2016

14:50:19



37/38


Eh:A1 Cm:1

Comment:



Ποιο είναι το μέλλον?

- Εξειδίκευση υπάρχει
- Εργατικότητα υπάρχει
- Ομαδικότητα?
- Παραπομπή Περιστατικών?
- Ανάδειξη της Χειρουργικής ΗΠΧ





ΕΥΧΑΡΙΣΤΩ ΠΟΛΥ